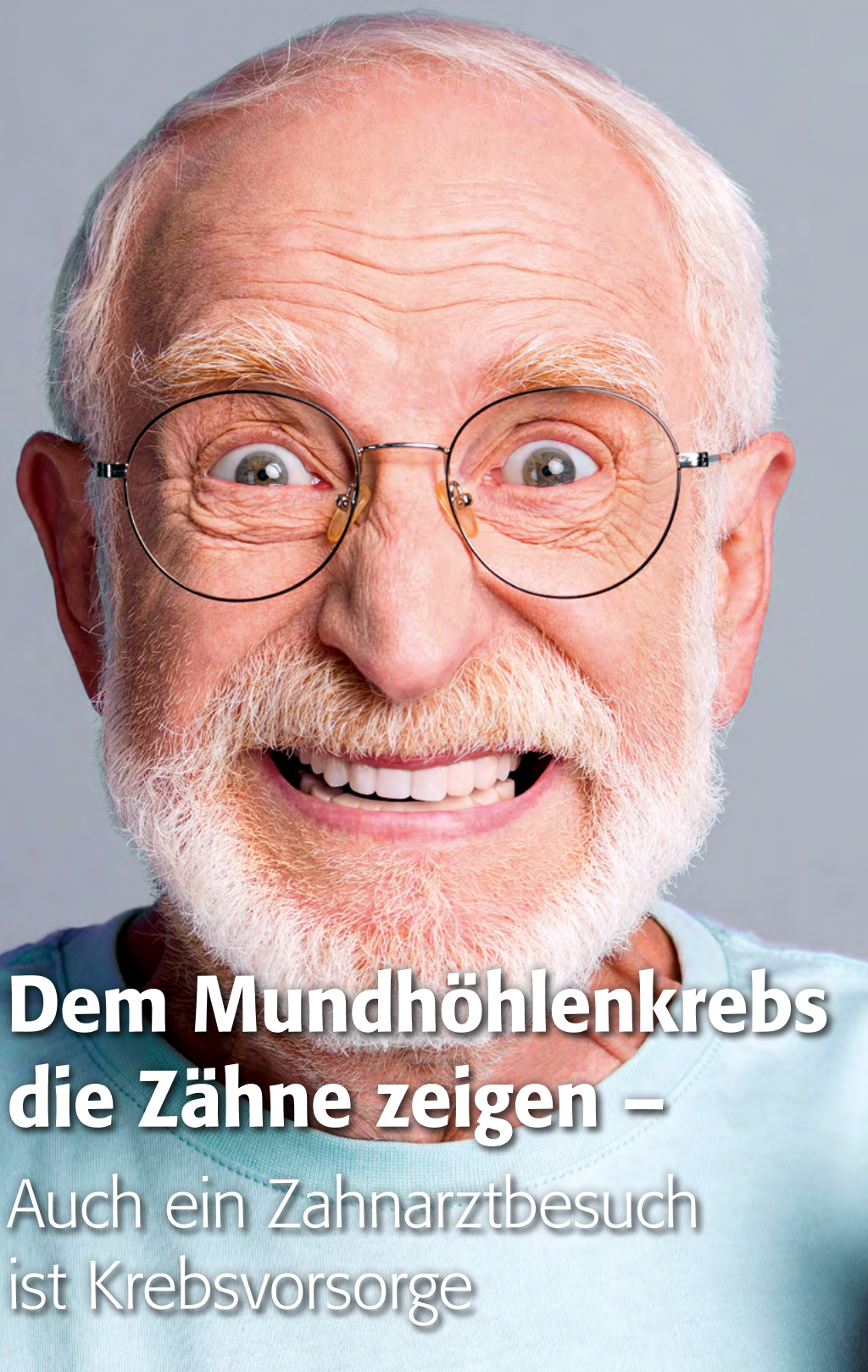

ZahnRat 112

Mundschleimhaut • Gewebeveränderung • Mundhöhlenkrebs



Dem Mundhöhlenkrebs die Zähne zeigen –

Auch ein Zahnarztbesuch
ist Krebsvorsorge

Gesund beginnt im Mund! Am Eingangstor zu unserem Körper bildet die Mundschleimhaut eine erste wichtige Sperre gegen schädliche Umwelteinflüsse. Dauerhaft hohe Belastungen setzen der Mundschleimhaut jedoch kräftig zu: Kleine Verletzungen oder Infektionen sind dabei lästig und schmerzhaft. Sie bleiben aber meist ungefährlich und heilen auch ohne Behandlung folgenlos ab.

Dauerhafte Veränderungen der Mundschleimhaut hingegen sollten zahnärztlich oder ärztlich abgeklärt werden, um weiteren Behandlungsbedarf rechtzeitig zu erkennen. Bei früher Diagnose ist dann sogar Mundhöhlenkrebs gut behandelbar. Halbjährliche Zahnarztbesuche helfen, Gewebeveränderungen als eine mögliche Vorstufe zum Krebs im Blick zu behalten.

In dieser Ausgabe der Patientinformation ZahnRat erfahren Sie mehr über die häufigsten Veränderungen der Mundschleimhaut. Der ZahnRat informiert Sie auch über Mundhöhlenkrebs und gibt Tipps, wie Sie dieser Krebsart vorbeugen können. ■



Besuchen Sie uns auch im Internet
oder folgen Sie uns auf Facebook
www.zahnrat.de
www.facebook.com/zahnrat.de



Patienteninformation der Zahnärzte

Eine wichtige Schutzbarriere des menschlichen Körpers ...

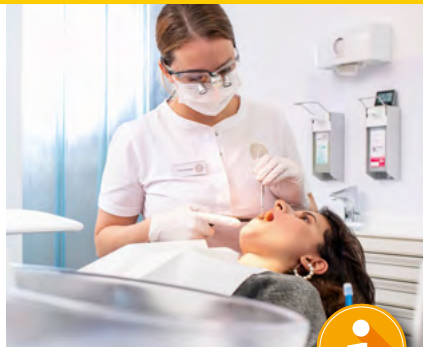Mit Ausnahme der Zähne ist der gesamte Mund mit einer Schleimhaut ausgekleidet. Diese Mundschleimhaut stellt eine wichtige Barriere des menschlichen Körpers gegenüber der Umwelt dar. Sie hält den mechanischen Belastungen der Nahrungsaufnahme und des Kauens stand, vermittelt Wahrnehmung und Geschmackempfinden. Dabei bleibt sie stets beweglich zum Essen, Trinken, Sprechen, Lächeln, Pfeifen, Küssen ...

An unterschiedliche Belastungen angepasst

Die Mundschleimhaut besteht aus vielen Schichten flacher und miteinander verbundener Hautzellen. Ihr Aufbau ist optimal an die vielfältigen Anforderungen im Mund angepasst:

- Am harten Gaumen und am Zahnfleisch haftet die Schleimhaut unverschieblich am Knochen und weist eine verhornte Oberfläche auf. Dadurch kann sie den hohen Belastungen beim Kauen standhalten.
- Auf der Zungenoberseite finden sich neben verhornenden Zellen der Schleimhaut auch Geschmacksknospen und Tastzellen.
- Im Bereich der Wangen, des weichen Gaumens, der Lippen, des Mundbodens und der Zungenunterseite ist die Schleimhaut hingegen elastisch, unverhornt und gut verschiebbar. Dies ermöglicht eine freie Bewegung des Unterkiefers, der Zunge und der Wangen.

Die Mundschleimhaut ist ein hoch spezialisiertes Gewebe. Im gesunden Zustand kann sie sich außerordentlich gut erholen und erneuern. Eine gesunde Mundschleimhaut ist rosafarben und zu jeder Zeit von einer dünnen Schicht klaren Speichels



Zahnkontrolle ist Krebsvorsorge

Halbjährliche Vorsorgeuntersuchungen beim Zahnarzt halten nicht nur Zähne und Zahnfleisch gesund. Sie sind auch ein wichtiger Beitrag zur Krebsfrüherkennung.

Neben Zähnen und Zahnfleisch begutachtet der Zahnarzt auch die gesamte Mundhöhle mit ihrer Schleimhaut. Er kann Veränderungen der Mundschleimhaut erkennen und bei Bedarf eine weiterführende Abklärung einleiten. Der regelmäßige Zahnarztbesuch ermöglicht so eine frühzeitige, effektive und erfolgreiche Krebsbehandlung.

überzogen. Der Speichel enthält viele wachstumsfördernde Botenstoffe. Diese unterstützen die Mundschleimhaut bei ihrer Erneuerung und steigern ihre Anpassungsfähigkeit an schnell wechselnde Belastungen.

Üblicherweise heilen Verletzungen und Wunden im Mundraum schnell ab. Dafür sorgt neben dem Speichel auch die gute Durchblutung der Mundschleimhaut. Außerdem tragen Enzyme im Speichel zur Abwehr schädlicher Keime und Erreger sowie zur guten Verdauung der Nahrung bei.

Doch auch eine perfekt angepasste und belastbare Mundschleimhaut ist vielen Gefahren ausgesetzt: Krankheitserreger, wie Bakterien, Viren oder Pilze, können genauso wie mechanische oder chemische Reize eine Entzündung der Schleimhaut auslösen.

Entzündungen der Mundschleimhaut

Häufige Ursachen entzündlicher Prozesse an der Mundschleimhaut sind

- mangelhafte Zahn- und Mundhygiene,
- Rauchen,
- Alkohol,
- schlecht sitzende Zahnprothesen,
- kosmetische Eingriffe, wie Zungenpiercing oder Wangenpiercing,
- mangelnder Speichelfluss (verursacht durch Autoimmunerkrankungen, Arzneimittel oder Strahlentherapie).

Besonders der wiederkehrende Kontakt mit Tabak, Zigaretten-, Zigarren- und Pfeifenrauch sowie alkoholischen Getränken (vor allem hochprozentigen Spirituosen) beeinträchtigt die Mundschleimhaut stark. Diese Belastungen können zu einer fortdauernden Reizung der Mundschleimhaut führen.

! Pflastersteine im Mund: Rauchergaumen

Eine häufige Folge des Rauchens ist der sogenannte Rauchergaumen: Hierbei entsteht am Gaumen eine pflastersteinartige Oberfläche mit rötlichen Punkten an den Ausführungsgängen kleiner Speicheldrüsen. Ein bösartiges Wuchern dieser Schleimhautveränderung ist selten, aber möglich. Wird mit dem Rauchen aufgehört, ist eine Rückbildung zu erwarten.

- ! Unkritisch: Behandlung meist nicht nötig
- ! Kritisch: Zahnärztliche Betreuung notwendig
- ! Krebsrisiko: Behandlung unbedingt erforderlich

... vielfältigen Belastungen und Umwelteinflüssen ausgesetzt



Checkliste gegen Mundhöhlenkrebs

Aufs Rauchen verzichten!



Gesund ernähren!



Weniger Alkohol trinken!



Zahnfleisch und Zunge leicht bürsten und massieren!



Regelmäßig zum Zahnarzt gehen!



Auf Veränderungen im Mundraum achten!



Zähne zweimal täglich mit fluoridhaltiger Zahnpasta putzen!



Gereizt werden kann die Mundschleimhaut auch durch mechanische Irritationen, beispielsweise durch schlecht sitzende und drückende Zahnprothesen oder nach Verletzungen durch einen Unfall. An den betroffenen Stellen kann die Schleimhaut übermäßig stark wachsen.

! Epulis am Zahnfleisch und Reizfibrom

Häufige Formen einer solchen Gewebeszunahme sind die Epulis am Zahnfleisch und das Reizfibrom. Beide zählen zu den gutartigen Veränderungen. Sie präsentieren sich als glatt begrenzte, verdrängend wachsende Strukturen. Eine Behandlung ist nicht zwingend notwendig, aber das Abstellen der vermuteten Ursache ist sinnvoll. Bleibt anschließend die erwartete Rückbildung aus oder nimmt das Wachstum gar zu, ist zum Ausschluss einer bösartigen Gewebeeränderung die chirurgische Entfernung mit anschließender Untersuchung des Gewebes sinnvoll.

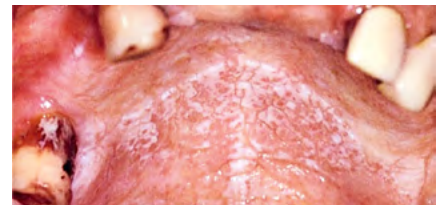
! Unschöne Verfärbung: Haarzunge

Manchmal lagern sich an der Oberseite der Zunge ungefährliche Bakterien, Tabak- und Nahrungsbestandteile ab und führen zu einer bräunlich-schwarzen

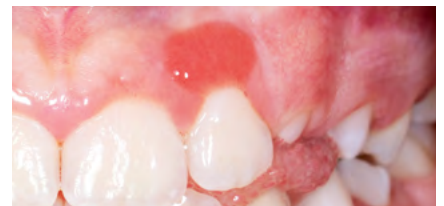Verfärbung. Deren Aussehen ähnelt einer Behaarung der Zunge. Eine vorangegangene Behandlung mit Chlorhexidin-haltiger Mundspüllösung, eine verminderte Nahrungsaufnahme oder die Einnahme von Antibiotika können die Entwicklung einer Haarzunge begünstigen. Sie ist eher eine ästhetische Beeinträchtigung und muss deshalb nicht zwingend behandelt werden. Die begünstigenden Einflüsse können jedoch verringert und die störenden Beläge mit einer Zungenbürste vorsichtig entfernt werden.

! Lästige Schmerzen: Aphthen

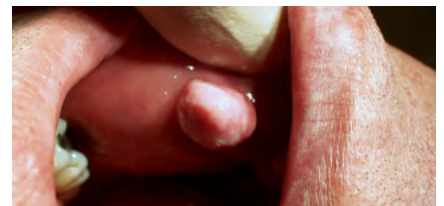Aphthen sind kleine, oberflächliche Schädigungen der Mundschleimhaut. Zumeist treten ein bis wenige Aphthen gemeinsam auf. Sie entwickeln sich innerhalb kurzer Zeit, verbleiben etwa eine Woche und heilen bis zum Ende der folgenden Woche folgenlos ab. Ein wiederholtes Auftreten innerhalb von Wochen bis Monaten ist typisch. Ihr Vorkommen ist häufig. Rund 10 bis 15 Prozent der Bevölkerung entwickeln in ihrem Leben Aphthen. Das Abheilen der häufig schmerzhaften Stellen kann durch entzündungshemmende, desinfizierende und schmerzstillende Mundspüllösungen, Salben oder Tinkturen unterstützt werden.



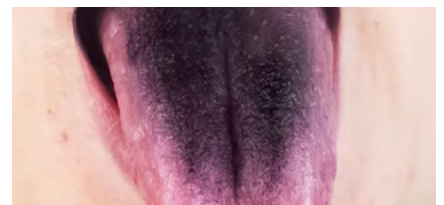
Rauchergaumen



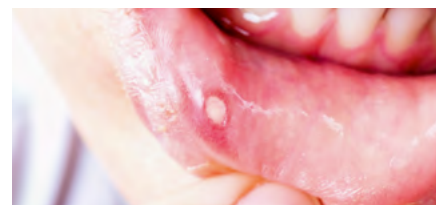Epulis am Zahnfleisch



Reizfibrom



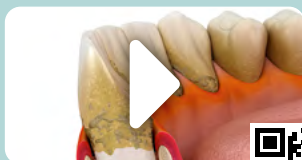Haarzunge



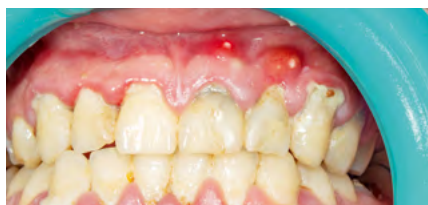Aphthen

Von Infektionen der Mundschleimhaut ...

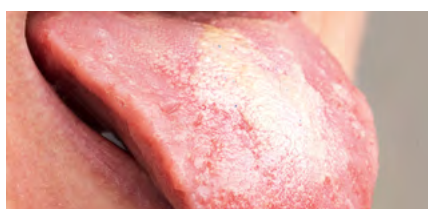Zahnfleischentzündung



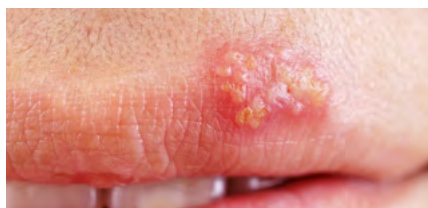Film ansehen:
<https://r.zahnrat.de/1121>



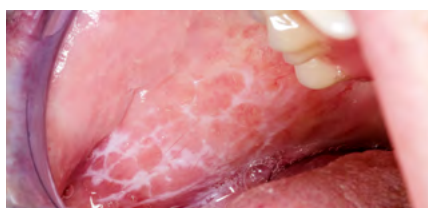Gingivitis



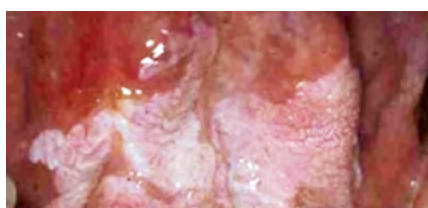
Mundsoor



Herpes



Lichen ruber mucosae



Leukoplakie

! Entzündetes Zahnfleisch: Gingivitis

Die Gingivitis ist eine Entzündung des Zahnfleisches. Sie wird am häufigsten durch bakterienhaltigen Zahnbelag (Plaque) verursacht, der bei mangelhafter Zahn- und Mundhygiene entstehen kann. In seltenen Fällen können auch hormonelle Veränderungen oder bakterielle Erreger eine Gingivitis auslösen.

Typisch für eine Gingivitis ist ein angeschwollenes, blarotes bis dunkelrotes Zahnfleisch, das bereits unter geringem Druck (zum Beispiel beim Zähneputzen) zu bluten beginnt. Auch Mundgeruch zählt zu den Symptomen. Schmerzen treten meist nicht auf. Im fortgeschrittenen Stadium einer Gingivitis löst sich der eng anliegende Zahnfleischrand von den Zähnen ab und bildet tiefe Zahnfleischtaschen.

Bei einer Verbesserung der täglichen Mundhygiene klingt die Gingivitis in der Regel folgenlos ab. Bei ausbleibender Zahnpflege kann die Entzündung jedoch dauerhaft werden. Schlimmstenfalls kann eine Zahnfleischentzündung den Zahnhalteapparat langfristig schädigen (Parodontitis) und bis zum Zahnverlust führen.

! Hefepilz im Mund: Mundsoor

Der Mundsoor ist eine Infektion der Mundschleimhaut mit einem Hefepilz (meist *Candida albicans*). Bei etwa der Hälfte der Bevölkerung gehört diese Hefepilz-Art zur normalen Mundflora.

Eine geschwächte Immunabwehr oder eine veränderte bakterielle Besiedlung des Mundes begünstigen ein Ausbre-

iten der Pilz-Infektion. Auslöser können medizinische Behandlungen mit Antibiotika oder Kortison, Stoffwechselerkrankungen (zum Beispiel Diabetes mellitus) oder Infektionserkrankungen wie Aids oder Tuberkulose sein.

Häufig führt der Soor zu brennenden Schmerzen an der Mundschleimhaut, Geschmacksveränderungen sowie Mundgeruch. Typisch ist ein weißer, abwischbarer Belag auf der Oberseite der Zunge. Behandelt wird die Erkrankung mit Antipilz-Medikamenten, die als Salben oder Mundspüllösungen angewendet werden.

! Brennende Bläschen: Herpes

Lippenherpes wird typischerweise durch das Herpes-simplex-Virus Typ 1 verursacht. Fast die gesamte Bevölkerung trägt diesen Herpes-Erreger in sich. Die Übertragung findet durch Kontakt mit infektiösem Sekret zum Beispiel beim Küssen oder Geschlechtsverkehr statt.

Die Ansteckung mit dem Virus verläuft meist symptomfrei und unbemerkt. Nur in wenigen Fällen kommt es sofort zur Bildung von Bläschen im Bereich der Lippen, zur Schwellung der Halslymphknoten und Fieber. Nach einer Ansteckung verbleibt das Virus lebenslang in den Nervenzellen des menschlichen Körpers.

Die Reaktivierung des Virus mit einer sichtbaren Ausbildung des Lippenherpes ist jederzeit wieder möglich. Auslöser können ein geschwächtes Immunsystem (beispielsweise durch eine vorangegangene Erkrankung), Medikamente, Stress oder starke Sonneneinstrahlung sein. Dann zeigt sich



... bis zu Gewebeveränderungen als Vorstufe eines bösartigen Tumors

der Herpes durch schmerzhafte Bläschen an den Lippen und der Mundschleimhaut. Die Erkrankung verläuft in der Regel harmlos und klingt nach wenigen Tagen von selbst ab. Medikamente können die Erkrankungsdauer verkürzen und auftretende Schmerzen verringern.

! Weiß gestreifte Wange: Lichen ruber mucosae

Der Lichen ruber mucosae – auch Knötchenflechte genannt – ist eine nicht-infektiöse Autoimmunerkrankung der Haut und Schleimhaut. Etwa 1 bis 2 Prozent der Bevölkerung sind von dieser Krankheit betroffen. Im Mund zeigt sich typischerweise eine netzförmige, weißliche Streifung auf einer geröteten und verdickten Wangenschleimhaut. Die Erkrankung kann symptomlos oder mit Brennen und offenen Stellen verlaufen.

Um die Mundschleimhaut zu entlasten, sollten Betroffene auf heiße, saure oder stark gewürzte Speisen und Getränke verzichten, Alkohol und Nikotin meiden sowie auf eine gute Zahn- und Mundhygiene achten. Abhängig von der Ausprägung kann zusätzlich mit entzündungshemmenden Medikamenten, wie Kortison in Salben oder Mundspüllösungen, behandelt werden.

Bei etwa 1 Prozent der Betroffenen entwickelt sich aus der Knötchenflechte schließlich Mundhöhlenkrebs. Eine regelmäßige Kontrolle der Mundschleimhaut wird daher dringend empfohlen. Bei einer Verschlechterung des Krankheitsbildes sollte ein Arzt eine Probe des veränderten Gewebes entnehmen und im Labor untersuchen lassen.



Krebsrisiko bei bestimmten Mundschleimhautveränderungen



Veränderungen der Mundschleimhaut können Vorstufe eines bösartigen Tumors sein und sich unbemerkt zu Mundhöhlenkrebs entwickeln. Deshalb ist eine regelmäßige Kontrolle der Mundschleimhaut wichtig. Bei einer Verschlechterung des Krankheitsbildes wird eine Probe der veränderten Schleimhaut entnommen und im Labor untersucht.

! Übermäßige Verhornung: Leukoplakie

Die Leukoplakie bildet einen nicht abwischbaren weißen Fleck zumeist am Mundboden oder am Zungenrand. Die weiß schimmernde Farbe entsteht durch eine übermäßige Verhornung der Mundschleimhaut.

Eine homogene (gleichmäßige) Leukoplakie präsentiert sich scharf begrenzt, einheitlich gefärbt und mit glatter Oberfläche. Sie sollte regelmäßig durch einen Arzt oder Zahnarzt kontrolliert werden. Bei einer Änderung der Form, Farbe, Größe oder Struktur sollte eine Gewebeprobe entnommen und im Labor untersucht werden, um die Entstehung eines bösartigen Krebstumors der Mundschleimhaut auszuschließen.

Eine inhomogene (ungleichmäßige) Leukoplakie zeigt dagegen eine unregelmäßige Begrenzung, Oberfläche und Färbung. Sie ist klinisch nicht si-


cher von einem bösartigen Tumor zu unterscheiden. Daher sind in jedem Fall eine Probenentnahme und Gewebeuntersuchung angeraten.

Als seltene Sonderformen treten die Erythroplakie und Erythroleukoplakie als rötliche oder gemischt rötlich-weiße Schleimhautveränderungen vor allem am weichen Gaumen und an den Wangen auf. Das Risiko ist hoch, dass diese Erkrankungen zum Ursprung eines bösartigen Tumors werden. Probenentnahme und Gewebeuntersuchung sind deshalb auch hier empfohlen. ■

Weißer Flecken im Mund

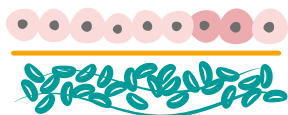


Film ansehen:
<https://r.zahnrat.de/1122>



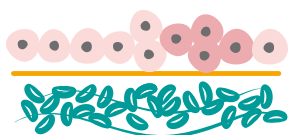
Erste Anzeichen früh erkennen ...

Entstehung von Mundhöhlenkrebs



Gesunde Zellen mit nur wenigen oder kleinen Schäden

In jungen Lebensjahren kann ein gut funktionierendes Immunsystem schadhafte Zellen, zum Beispiel mit fehlerhaftem Erbmateriale, in der Mundschleimhaut reparieren oder beschädigte Zellen vollständig entfernen. Eine geringe Anzahl defekter Zellen hat keine nennenswerten Auswirkungen auf den restlichen Körper.



Vorstadium von Krebs

Bleiben fehlerhafte Zellen in höherem Lebensalter oder durch eine Schwächung des Immunsystems jedoch erhalten, können sie sich mit ihrem vorgeschädigten Erbmateriale ungehindert vervielfältigen. Eine Ansammlung vieler defekter Zellen ist häufig bereits fühlbar und sichtbar, sodass sie bei regelmäßigen Kontrollen frühzeitig entdeckt werden kann.



Durchbruch des Tumors

Wenn sich die schadhafte Zellen der Mundschleimhaut allerdings unkontrolliert und ungehindert weiter vermehren, können sie auf benachbartes Gewebe übergreifen. Weiterhin können sie sich über die Blutbahn im menschlichen Körper verbreiten und in anderen Organen eigene Tochtergeschwülste (Metastasen) bilden.

Mundhöhlenkrebs, auch Mundhöhlenkarzinom genannt, ist ein Sammelbegriff für alle bösartigen Tumore im Mund. Die häufigste Krebsform geht von schadhafte veränderten, entarteten Zellen der Mundschleimhaut aus.

Mundhöhlenkrebs kann in jedem Bereich des Mundes auftreten. Häufig sind die Zunge, der Mundboden oder der zahnhaltende oberste Teil des Kiefers (Kieferkamm) betroffen. Über die Blutbahn können sich Krebszellen im gesamten Körper verteilen und Tochtergeschwülste (Metastasen) in anderen Organen (vor allem in der Lunge oder der Leber) bilden.

Mit etwa 12.000 Neuerkrankungen jährlich macht der Mundhöhlenkrebs rund 2,5 Prozent aller Krebserkrankungen in Deutschland aus. Männer sind häufiger betroffen als Frauen. Der zunehmende Anteil an Raucherinnen führt jedoch zu steigenden Erkrankungszahlen auch bei Frauen.

Ein Hauptrisikofaktor für Mundhöhlenkrebs ist das Rauchen. Weiterhin begünstigen das häufige Trinken von Alkohol, eine mangelnde Mundhygiene sowie chronische Entzündungszustände die Entstehung eines Tumors im Mund. Insbesondere die Kombination aus Rauchen und Alkohol steigert das Krebsrisiko erheblich.

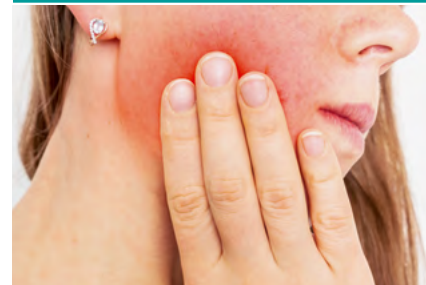
Ein Verzicht auf Nikotin und Alkohol kann das Krebsrisiko hingegen um das bis zu 30-Fache senken. Eine familiäre Häufung von Mundhöhlenkrebs wird ebenfalls beobachtet, hat jedoch einen deutlich geringeren Einfluss. Weiterhin ist die Entwicklung eines Tumors aus Mundschleimhautveränderungen wie der Knötchenflechte oder einer Leukoplakie möglich.

Erste Anzeichen einer Krebserkrankung

Die Anzeichen zu Beginn einer Krebserkrankung sind sehr verschieden: Der Krebs kann sich zunächst völlig symptomfrei oder zumindest symptomarm entwickeln. Typische erste Anzeichen sind Brennen, Schmerzen, Taubheitsgefühle, Blutungen, Schluckbeschwerden und Schwellungen der Mundschleimhaut. Auch starker Mundgeruch tritt häufig auf. Sehr ausgeprägte Formen können das Kauen, Schlucken, Sprechen oder sogar Atmen beeinträchtigen.



Mögliche Symptome abklären lassen



Veränderungen der Mundschleimhaut können ein erster Hinweis auf Mundhöhlenkrebs sein. Sie müssen deshalb unverzüglich abgeklärt werden.

Bei folgenden Anzeichen sollten Sie einen Zahnarzt oder Arzt aufsuchen:

- Brennen, Schmerzen, Schwellungen oder Blutungen im Mund
- wunde Stellen im Mund, die bereits bei leichter Berührung bluten und lange nicht verheilen
- weiße oder rote Flecken im Mund, die sich nicht abwischen lassen
- Taubheitsgefühl an Wange, Zunge, Zähnen oder Lippen
- Beschwerden beim Kauen, Schlucken, Sprechen oder sogar Atmen
- starker Mundgeruch
- eingeschränkte Beweglichkeit der Zunge
- lockerer Zahn ohne erkennbaren Grund

... für eine erfolgreiche Behandlung von Mundhöhlenkrebs

Zum Abklären eines Verdachtes auf Mundhöhlenkrebs entnimmt ein Arzt eine kleine Gewebeprobe (Biopsie) und lässt diese im Labor untersuchen. Falls die Auswertung der Probe tatsächlich einen Mundhöhlenkrebs nachweist, werden die Untersuchungen ausgedehnt. So lassen sich die lokale Ausbreitung des Tumors im Mund genau abschätzen und mögliche Tochtergeschwülste in anderen Bereichen des Körpers aufspüren. Dazu erstellt der Arzt beispielsweise Bildaufnahmen mit einer Computertomografie (CT) oder Magnetresonanztomografie (MRT) von Kopf und Hals sowie in der Regel auch vom Brustkorb einschließlich der Lunge. Ergänzend erfolgen eine Ultraschalluntersuchung des Bauches und eine Röntgenaufnahme des Gebisses.

Fachübergreifende Behandlung im Zentrum

Danach sollte die Behandlung des Mundhöhlenkrebses in einer auf Kopf-Hals-Tumore spezialisierten Klinik erfolgen. Dort arbeiten Ärztinnen und Ärzte verschiedener Fachgebiete eng zusammen: An der Therapie sind Experten der Mund-, Kiefer- und Gesichtschirurgie, Hals-Nasen-Ohrenheilkunde, Strahlenmedizin, Onkologie, Pathologie und Radiologie beteiligt. Gemeinsam erstellt das fachübergreifende Team ein persönliches Behandlungskonzept für jede Patientin und jeden Patienten.

Als Therapie der ersten Wahl beim Mundhöhlenkrebs gilt zunächst die vollständige Entfernung des Tumors durch eine Operation. Allerdings können bereits zuvor einzelne Tumorzellen vom Mund in die Lymphknoten am Hals gelangt sein und dort Tochterge-



schwülste entwickelt haben. Deshalb werden in der Operation neben dem Haupttumor im Mund meist auch die Lymphknoten am Hals entnommen. Bei fortgeschrittenen Erkrankungen folgt auf die Operation eine ergänzende Therapie (zum Beispiel durch eine Bestrahlung), um mögliche Tochtergeschwülste im Körper zu bekämpfen.

Funktionen und Ästhetik wenig beeinträchtigen

Gesicht und Mund sind besonders sensible Bereiche des menschlichen Körpers. Bei der Krebsbehandlung wird daher besonders darauf geachtet, wichtige Funktionen, wie das Kauen, Schlucken, Sprechen und die Mimik, zu bewahren. Außerdem sollen Erscheinungsbild und Ästhetik des Gesichtes erhalten bleiben.

Durch die nahe beieinanderliegenden Verhältnisse im Mund und Gesicht ist es häufig notwendig, entferntes Gewebe zu ersetzen. Dazu können körpereigene Transplantate aus anderen Bereichen des Körpers verwendet werden. Qualität und Operationstechniken haben sich in den letzten Jahren entscheidend verbessert. Spezialisierte Kliniken können heute vielen Patientinnen und Patienten ein tumorfreies und normales Leben ermöglichen.

Gute Heilungschancen bei früher Erkennung

Nach der Krebstherapie bleibt eine strukturierte Nachsorge wichtig, um das mögliche Wiederauftreten eines Tumors frühzeitig zu erkennen. Deshalb werden auch im Anschluss an die Behandlung regelmäßige Termine zur Kontrolle vereinbart. Nach fünf Jahren ohne Rückfall gilt ein Mundhöhlenkrebs als geheilt.

Die Behandlungsmöglichkeiten und Heilungschancen eines Mundhöhlenkrebses sind insbesondere bei lokal begrenzten und kleinen Tumoren gut. Die Krebsfrüherkennung ist daher entscheidend: Alle Veränderungen der Mundschleimhaut, die länger als zwei Wochen bestehen, sind tumorverdächtig. Sie müssen unbedingt ärztlich oder zahnärztlich abgeklärt werden! ■

Weitere Informationen

Patientenleitlinie
Mundhöhlenkrebs
<https://r.zahnrat.de/112b1>

Krebs im Mund-Kiefer-Gesichtsbereich
<https://r.zahnrat.de/112b2>



ZahnRat 111

Parodontitis – eine Entzündung und ihre Entstehung • Therapie • Parodontitis und Diabetes



Parodontitis – wenn das Zahnfleisch locker lässt

Patienteninformation der Zahnärzte

Parodontitis – eine Entzündung und ihre Entstehung • Therapie • Parodontitis und Diabetes

ZahnRat 110

Zahnersatz – herausnehmbar und kombiniert • Parodontitis • Reinigung und Pflege



Er sitzt – der herausnehmbare Zahnersatz

Patienteninformation der Zahnärzte

Zahnersatz – herausnehmbar und kombiniert • Parodontitis • Reinigung und Pflege

ZahnRat 109

Zahnärztliche Implantate • Ablauf • Knochenaufbau • Kosten



Implantate – Die unsichtbaren Dritten

Patienteninformation der Zahnärzte

Zahnärztliche Implantate • Ablauf • Knochenaufbau • Kosten

ZahnRat 108

Zahnwechsel • Mundgesundheit für Kinder und Jugendliche



Zwischen Zahnücke und Weisheitszahn

Patienteninformation der Zahnärzte

Zahnwechsel – Mundgesundheit für Kinder und Jugendliche

ZahnRat 107

Professionelle Zahnreinigung • Inhalte • Kosten • Vorteile



Professionelle Zahnreinigung

Auch gründliches Putzen braucht Hilfe von Profis

Patienteninformation der Zahnärzte

Professionelle Zahnreinigung • Inhalte • Kosten • Vorteile

ZahnRat 106

Angstprophylaxe • Hypnose • Psychotherapie • Narkose



Gut informiert gegen die Angst beim Zahnarzt

Patienteninformation der Zahnärzte

Angstprophylaxe • Hypnose • Psychotherapie • Narkose

Bestellungen

über www.zahnrat.de oder den Verlag
Satztechnik Meißen GmbH
Am Sand 1 c, Diera-Zehren OT Nieschütz
Telefon 03525 71860
www.satztechnik-meissen.de

Versandkosten (zzgl. 7 % MwSt.)

Menge	Preis/Bestellung	Versand	Gesamt
10 Exemplare	2,60 €	2,60 €	5,20 €
20 Exemplare	5,20 €	3,00 €	8,20 €
30 Exemplare	7,80 €	4,90 €	12,70 €
40 Exemplare	10,40 €	7,50 €	17,90 €
50 Exemplare	13,00 €	7,70 €	20,70 €

Impressum

ZahnRat 112, Februar 2023

Herausgeber:

Landes Zahnärztekammer Brandenburg
Zahnärztekammer Niedersachsen
Landes Zahnärztekammer Sachsen
Zahnärztekammer und Kassenzahnärztliche
Vereinigung Sachsen-Anhalt
Landes Zahnärztekammer Thüringen

Verlag:

Satztechnik Meißen GmbH
Am Sand 1c, 01665 Diera-Zehren OT Nieschütz
Telefon 03525 71860, Fax 03525 718612
E-Mail: zentrale@satztechnik-meissen.de
www.satztechnik-meissen.de

Verantwortlich i. S. des Presserechts:

Dipl.-Stom. Bettina Suchan, Landes Zahnärztekammer Brandenburg

Autoren:

Arzt Janek Harder, Zahnarzt Dr. Christian Junge,
Arzt und Zahnarzt Prof. Dr. Dr. Stefan Schultze-Mosgau,
Arzt und Zahnarzt Dr. Dr. Konrad Tolksdorf

Redaktion:

Matthias Frölich

Bildquellen:

deagree – stock.adobe.com (S. 1); Kierzkowski – proDente e. V. (S. 2);
contrastwerkstatt, Олена Ярошенко, Sinehina, sarmoho – stock.
adobe.com (S. 3); Alex Mit (Video), Сергей Кучугурный, Alessandro
Grandini, uwimages, Dirk – stock.adobe.com (S. 4); Yakobchuk Olena –
stock.adobe.com (S. 5); proDente e. V. (Video S. 5); andriano cz – stock.
adobe.com (S. 6); Siphosethu Fanti – peopleimages.com (S. 7)

Anzeigen, Gesamtherstellung, Druck und Versand:

Satztechnik Meißen GmbH
Am Sand 1c, 01665 Diera-Zehren OT Nieschütz

Die Patienteninformation und alle in ihr enthaltenen einzelnen
Beiträge und Abbildungen sind urheberrechtlich geschützt. Bei allen
Bezeichnungen, die auf Personen bezogen sind, meint die gewählte
Formulierung männlich/weiblich/divers, auch wenn aus Gründen der
leichteren Lesbarkeit die männliche/weibliche Form steht.

© Landes Zahnärztekammer Sachsen

ISSN 1435-2508

Nachbestellungen der Patienteninformation sind über den Verlag
möglich. Telefon 03525 71860, Fax 03525 718612
E-Mail: m.palmen@satztechnik-meissen.de

www.zahnrat.de